Yale Medical Library

# Die osteoplastische Amputation im Fussgelenk nach Pirogoff.

---

**Chirurgische Inaugural-Dissertation**

mit Genehmigung

der medicinischen Facultaet

der vereinigten Friedrichs-Universitaet

**Halle-Wittenberg**

**zur Erlangung der Doctorwürde**

in der Medicin und Chirurgie

zugleich mit den Thesen öffentlich vertheidigt

am

9. Januar 1868 — Vormittags 11 Uhr

von

**Franz Johann Rudolf Adloff**

aus Pommern

gegen

**Heinrich Kraus,** Dr. med.
**Fritz Ungefug,** Cand. med.

Mit einer Steindrucktafel.

**Halle,**

Druck von Wilhelm Plötz.

Seinen lieben Eltern

gewidmet.

Der Verfasser.

Wenn ich es unternommen habe, als Thema für meine Inauguraldissertation Pirogoff's osteoplastische Amputation im Fussgelenk zu wählen, so wurde ich hiezu eines Theils durch die persönliche Beobachtung zweier Fälle angeregt, in denen im verflossenen Halbjahr diese Operation in der hiesigen Klinik ausgeführt wurde, insbesondere aber durch die gewiss seltene Gelegenheit, zwei in ihren Resultaten geradezu entgegengesetzte Amputationsstümpfe anatomisch untersuchen und mit einander vergleichen zu können. In dem einen Falle war der nach der Pirogoff'schen Operation gewonnene Stumpf bis auf einige kurze, nur die Hautdecken betreffende Fisteln völlig geheilt, als der Patient der Cholera erlag, in dem andern, welcher eine von Herrn Prof. Volkmann in der Privatpraxis operirte Kranke betrifft, störte eine recidivirende Caries die Verheilung und machte nachträglich die Amputatio cruris nöthig. Beide Stümpfe befinden sich in der hiesigen klinischen Sammlung (s. Fig. 2 und Fig. 3 und 4 der angehängten Tafel). Ausser diesen 3 Fällen ist mir durch gütige Mittheilung des Herrn Prof. Volkmann noch ein vierter bekannt geworden, der erst kürzlich von ihm in Cöthen amputirt wurde. Die genauere Beschreibung folgt in den beigefügten Krankengeschichten.

Hier sei es mir noch vergönnt, Herrn Prof. Volkmann für die überaus freundliche Unterstützung, welche derselbe sowohl durch persönliche Mittheilungen als durch Eröffnung der einschlagenden Literatur und Krankengeschichten meiner Arbeit hat angedeihen lassen, meinen wärmsten und aufrichtigsten Dank auszusprechen.

---

Die Exarticulation im Tibio-tarsal-Gelenk ist wohl kaum vor dem Ende des vorigen Jahrhunderts im gesunden Gewebe ausgeführt worden. Eine Zeitlang wurde sie dann, namentlich von Brasdor, Sabatier u. s. w. geübt, gerieth aber recht bald wieder in Vergessenheit, um der allgemein gebräuchlichen Amputation des Unterschenkels am Orte der Wahl Platz zu machen. Die damals angewandten Exarticulationsmethoden lieferten dem Patienten einen Stumpf, der weder zum Gehen darauf tauglich, noch zur Anwendung der noch unvollkommenen Stelzfüsse geeignet war. Erst 1842 rief Syme die Exarticulation wieder ins Leben zurück, indem er ein Verfahren benutzte, was früher schon Jäger vorgeschlagen, und auch Malgaigne in der ersten Auflage seiner Operationslehre ähnlich beschrieben hatte: Syme exarticulirte das Fussgelenk, sägte die Malleolen, wenn nöthig, noch mit einer Scheibe der Unterschenkelgelenkfläche ab, löste den Calcaneus aus seiner Verbindung mit der derben Fersenkappe und benutzte letztere als Bedeckung für die eigentlich nun amputirte Epiphyse des Unterschenkels. Ein Hauptvortheil der Syme'schen Operation, der in der Verwerthung der Fersenkappe besteht, wurde ihr durch die Modificationen von Baudens, Roux, Sédillot wieder genommen. Doch wurden diese Modificationen glücklicherweise meist nur bei besonderer localer Indication angewendet, wo die Möglichkeit der Benutzung der Fersenkappe ausgeschlossen war. In Deutschland wurde die Exarticulation nach Syme bald allgemein geübt und besonders von Franz Chelius ausgebreitet.

Bei diesem letztern hatte der Russische Chirurg Pirogoff auf einer Reise durch Deutschland Gelegenheit, mehrere vorzügliche Resultate zu beobachten. Seine Versuche, die Operation auch in Russland einzuführen, waren unglücklich. Vier von ihm selber operirte Fälle endeten nach langwierigen Eiterungen und Fistelbildungen lethal; in einem anderen Falle wurde bei der Operation die Haut der Ferse durchgeschnitten, und daher noch nachträglich die Amputatio cruris gemacht. In Folge dieser schlechten Resultate, und vielleicht auch veranlasst durch die bei der Herausschälung des Calcaneus gefundenen Schwierigkeiten, kam

Pirogoff auf den glücklichen Gedanken, die Syme'sche Operation in der Art zu modificiren, dass er den hinteren Theil des Calcaneus zu erhalten und an die abgesägte Unterschenkelfläche anzuheilen versuchte. Er hoffte dadurch vielleicht eine knöcherne Vereinigung zu erzielen, welche dann dem Patienten einen für das Auftreten und Tragen der Körperlast brauchbaren und zugleich längeren Stumpf schaffen musste. 1852 führte er seine Operation zum ersten Male mit glücklichem Erfolge aus; 1854 war er in der Lage, dieselbe in dem 1. Hefte seiner „klinischen Chirurgie" (Leipzig. 1854) unter der Bezeichnung einer „osteoplastischen Verlängerung der Unterschenkelknochen bei der Exarticulation des Fusses" veröffentlichen und bereits 3 mit gutem Resultate nach ihr operirte Fälle anführen zu können.

Ausführung der Operation. Die Ausführung der Operation, wie sie Pirogoff angegeben, und wie sie mit kleinen Abweichungen am zweckmässigsten auch heute noch zu machen ist, geschieht folgendermassen: Man beginnt mit einem so zu sagen steigbügelförmigen Schnitte, der unmittelbar vor dem einen Malleolus anfängt, vertical zur Fusssohle herabgeht, dann quer durch die Fusssohle verläuft und zuletzt wieder vertical bis dicht vor den andern Malleolus hinaufgeht. Gleich mit diesem ersten Schnitte werden alle Weichtheile bis auf den Knochen getrennt. Hierauf folgt der zweite, der an dem einen Endpuncte des steigbügelförmigen Schnittes beginnend, halbmondförmig und einige Linien vor dem Tibio-tarsal-Gelenke quer über den Fussrücken bis zu dem andern Endpuncte verläuft. Nach Durchschneidung des innern Seitenbandes (Lig. deltoideum) und der straffen äussern drei Ligamenta fibularia, sowie der Sehnen dringt man vorn ins Gelenk ein, bringt den Fuss in forcirte Extension und exarticulirt so den Talus. Pirogoff empfiehlt nun bei Durchschneidung der hintern Seite des Kapselbandes besondere Vorsicht, um nicht den Tendo Achillis zu verletzen. Darauf setzt man eine schmale Amputationssäge oder auch die Jeffrey'sche Kettensäge auf den Calcaneus und durchsägt ihn parallel dem Hautschnitte von oben her. Als Orientirungspunkt für das Aufsetzen der Säge wurde von Pirogoff die Stelle des Sustentaculum

hinter den Capitulum Tali angegeben, von Günther der Punct dicht vor dem Ansatze der Achillessehne. Am zweckmässigsten ist aber der Vorschlag von v. Linhardt, die in schräger Richtung von oben und aussen nach unten und innen herabsteigende dicke Sehne der M. flexor halluc. long. zur Orientirung zu benutzen: habe man diese Sehne durchschnitten, so befinde man sich sicher hinter dem Sustentac. Tali. Hat man den Calcaneus abgesägt, so erübrigt nur noch, ebenfalls die Malleolen und, wie jetzt gewöhnlich zu geschehen pflegt, auch eine dünne Scheibe von der Unterschenkelgelenkfläche zu entfernen. Um nicht Eiterung und möglicherweise Exfoliation von Knochenstücken ziemlich sicher herbeizuführen, ist es von grösster Wichtigkeit, das Periost möglichst genau und in gleicher Linie mit der Sägefläche zu durchschneiden. Ebenso müssen die Sehnen scharf im Niveau des Wundrandes getrennt werden; aus den tiefen Rinnen am Unterschenkel befreit man sie am besten durch geringe Spaltung ihrer Scheiden.

Die Haltung des Fusses bei der Operation wird recht plastisch von Scholz („Amputation und Resection bei Gelenkverletzungen. Wien. 1866") geschildert. Bei Ausführung der die Weichtheile trennenden Schnitte fixirt man den Fuss im rechten Winkel zum Unterschenkel. Nach Eröffnung des Gelenks aber „isolirt man das Fersenbein so weit, dass man dasselbe mit seiner Längsachse parallel mit der Achse des Unterschenkels stellen kann; bei dieser Stellung fallen die beiden Schnitte in den Weichtheilen (der Schnitt durch die Fusssohle und der Querschnitt über das Fussgelenk) in eine zur Längsachse der Extremität senkrechte Linie zusammen, und in dieser Linie wird das Fersenbein in derselben Haltung durchsägt."

Pirogoff führt bei der Veröffentlichung seines Verfahrens als möglicherweise vorzunehmende Modificationen selbst schon an: 1) Man könne zuerst die Durchsägung des Calcaneus und zwar dann von unten nach oben vornehmen und erst hierauf zur Exarticulation schreiten. 2) Man werde nöthigenfalls mit den Malleolen noch ein Stück Gelenkfläche vom Crus absägen müssen. 3) der grosse Fersenlappen könne etwas schief gerichtet und dadurch etwas mehr

vom Calcaneus erhalten werden. 4) Um ein grösseres Stück des Art. tibialis post. für den Lappen zu erhalten, könne der innere Verticalschnitt ein wenig vor den Malleolus int. fallen. Näher geht Pirogoff auf diese Abänderungen nicht ein.

Von weiter empfohlenen Abänderungen oder Modificationen der Operation, hebe ich folgende hervor:

1. Szymanowski (Beitrag zur Amputation u. s. w. in „Vierteljahrsschrift für die practische Heilkunde. 17ter Jahrgang 1860. 1. Band. Prag.") beginnt den Verticalschnitt innen ein Stück vor dem Malleol. int., führt ihn schräg durch die Fusssohle hindurch und endet etwas hinter dem Malleol. ext. Der vordere horizontale, kleinere Schnitt geht quer über das Fussgelenk; er beginnt und endet etwa $^1/_2$" unter den Endpuncten des senkrechten Schnittes. Seine Gestalt wird hiedurch etwa viereckig. Nach Durchschneidung der Sehnen und Bänder stösst Szymanowski dann ein Scalpell von aussen her zwischen Malleolen und Achillessehne hindurch und stellt es auf die hohe Kante. Durch dies Verfahren wollte er sicher eine Verletzung der Art. tibialis post. vermeiden. Nun entfernt er die Unterschenkelgelenkfläche von hinten her, gewöhnlich mit der von ihm selber construirten, schmalen Resectionssäge, und durchsägt schliesslich den Calcaneus ganz in der Richtung des Hautschnittes.

Die vermeintlichen Vortheile dieses Verfahrens sind nicht von Bedeutung. Wie eine grössere Schnelligkeit für die Ausführung der Amputation dadurch ermöglicht werden solle, ist kaum einzusehen, ebenso wenig, wie durch die Schieflegung des Verticalschnitts die Tenotomie der Achillessehne umgangen werde könne, falls sie überhaupt sonst durch besondere Umstände geboten ist. Die Art. tib. post. wird auch ohne den Schutz des Scalpells bei sorgfältigem Operiren so leicht nicht verletzt werden. Wenn Szymanowski als Hauptgrund für die schräge Lagerung des Verticalschnittes anführt, dass sicher keine Gangraen eintreten werde, da sowohl von der Art. tib. post. wie ant. ein längeres Stück in der Bedeckung des Stumpfes erhalten werde, so bleibt selbst bei hoher Durchschneidung dieser beiden Gefässe im-

mer noch das sehr starke Rete vasculosum calcanei für die Fersenkappe, und ausserdem hat auch die Erfahrung gelehrt, dass diese vermeintliche Gangraen eben nicht eintritt. Endlich bedarf es wohl kaum dieser Modification, um, was auch für dieselbe angeführt wird, durch die tiefere Lagerung des äussern Wundwinkels dem Eiter später einen sichern Abfluss zu verschaffen und so Eitersenkungen zu vermeiden, ganz abgesehen davon, ob man diesen Zweck auch stets erreichen wird. Ebenso wenig wird man sich entschliessen, schon bei der Operation besondere Oeffnungen für spätere Eiterung zu machen. Dazu genügen nöthigenfalls rechtzeitige kleine Incisionen.

2. Eine zweite Modification wurde gleich nach dem Bekanntwerden der Pirogoff'schen Operation von Dr. Schulz empfohlen, 1859 von Watson und später noch einmal von Pirrie publicirt (s. C. O. Weber: Ueber die Amputationen ober- und unterhalb des Fussgelenks im „Archiv für klinische Chirurgie," Bd. 4; Sprengler: Leistungen im Gebiete der operativen Chirurgie u. s. w. in „Canstatt's Jahresbericht für 1859." Würzburg 1860). Sie gab Veranlassung zu einem heftigen, jedoch sehr unfruchtbaren und unnöthigen Streit zwischen beiden letztern um die Priorität der Erfindung. Ihr Princip ist im Wesentlichen, die Exarticulation des Fussgelenks zu umgehen. Man macht zuerst den Schnitt senkrecht durch die Fusssohle von einem Malleolus zum andern, durchsägt hierauf den Calcaneus möglichst schräg (?) in der Richtung dieses Schnittes von unten her nach oben und präparirt den Rest mit dem Fersenlappen in die Höhe. Nun folgt der vordere Schnitt circulär vor dem Fussgelenk, und schliesslich werden die Unterschenkelknochen ohne vorherige Exarticulation des Gelenkes von vorn nach hinten durchsägt.

Die gerühmte Schnelligkeit der Ausführung bei diesem Verfahren, die grössere Sicherheit vor Verletzung der Art. tibial. post. sind wohl sehr problematisch. Auch die bessere Fixation des Calcaneus ist ohne Bedeutung. Hiebei kommt es wohl nur auf Gewohnheit und Uebung an. Gegen die durch die Watson'sche Methode gewonnene Umgehung der Exarticulation ist für die Fälle, wo der Operateur über die

Ausdehnung etwaiger cariöser Zerstörungsprocesse nicht ganz im Klaren ist, was doch gar nicht selten vorkommt, ein gewichtiger Einwand, dass man dabei über das Feld, in dem man arbeitet, zu lange im Dunkeln bleibt und schliesslich wo möglich einsehen muss, dass man umsonst gearbeitet. Ueberhaupt leuchtet der Nutzen der vermiedenen Exarticulation nicht recht ein, wenn man keine Nachtheile von ihrer Ausführung sieht.

Ganz unverständlich ist es, wennn Watson einmal den Schnitt durch die Fusssohle senkrecht machen will und dann eine möglichst schräge Durchsägung des Calcaneus empfiehlt. Unmöglich kann doch der Sägeschnitt anders verlaufen als der Schnitt durch die Weichtheile, wenn anders beide später zusammenpassen sollen. Uebrigens verspricht sich Watson auch weiter keine Vortheile von dieser schrägen Durchsägung, sondern fürchtet im Gegentheil eine daraus entstehende Verkürzung des Fusses. Er empfiehlt sie nur, um mit den Malleolen nicht in Collision zu kommen.

3. Ein ganz besonderes Verfahren ist das von v. Pelikan (Petersburg), welches Heyfelder (Deutsche Klinik. Band 7.) veröffentlicht, und ähnlich auch Wagner (s. v. Linhardt: Compendium der chirurgischen Operationslehre. Wien. 1867) angerathen hat. Es wird zuerst ein Schnitt leicht gebogen über das Dorsum pedis von einem Malleolen zum andern gemacht, die Haut etwas zurückgezogen, und nun ein zweiter Schnitt einige Linien über dem ersten durch Zellgewebe und Sehnen geführt. Hierauf folgt der Schnitt durch die Planta, doch soll er nicht senkrecht, sondern einige Linien mehr rückwärts gegen die Hacke zu verlaufen. Nach dem Absägen der Unterschenkelgelenkfläche wird der Calcaneus in der Richtung des Schnittes durch die Weichtheile von vorn und oben nach hinten und unten durchsägt. Ausserdem soll stets die Tenotomie der Achillessehne gemacht werden.

Zunächst scheint der doppelte Horizontalschnitt über das Dorsum pedis unnöthig, oder gar der dadurch gebildete Hautlappen der spätern genauen Aneinanderfügung der beiden Sägeflächen im Wege. Ferner ist das Resultat der allen übrigen Verfahren entgegengesetzt ausgeführten Durch-

sägung des Calcaneus nach v. Linhardt's Versuchen an Leichen keineswegs befriedigend; selbst wenn er die Durchschneidung der Achillessehne folgen liess, fand er die Coaptation dabei viel schwerer. Die obere Kante des Calcaneus wird sich gewöhnlich an die Sägefläche des Crus anstemmen. Der angebliche Vortheil der Methode, dass dadurch eine secundäre Verschiebung des Calcaneus (cfr. infra) verhindert werde, kann gegenüber den sonstigen Nachtheilen dieses Operationsverfahrens nicht ins Gewicht fallen.

4. Wenn wir nun die vielen, gewöhnlich unwesentlichen Modificationen der Pirogoff'schen Operation übergehen, welche im Laufe der Zeit entstanden sind, so empfiehlt noch Butcher (Operative and conservative Surgery. Dublin. 1865.) folgende besondere Methode: Er macht zuerst den obern cenvexen Schnitt etwas vor den Malleolen, dringt ins Gelenk und luxirt den Fuss. Hierauf folgt der senkrechte Schnitt, und nun durchsägt er, indem er den vordern Theil des Fusses als Handhabe benutzt, den Calcaneus hinter dem Talus von oben her schräg nach unten und vorn. Schliesslich wendet er die Säge gerade nach unten herab, um die Gelenkfläche mit dem Oscuboideum zu entfernen. Die Epiphysen des Unterschenkels werden natürlich ebenfalls in schräger Richtung abgesägt.

Warum Butcher die Reihenfolge der Schnitte, wie sie von Pirogoff stammt, in dieser Art abändert, dafür giebt er keinen Grund an. Das schräge Durchsägen des Calcaneus ist sehr zu empfehlen; doch davon später mehr! Ein solches schräges Durchsägen aber, dass man riskirte, die Gelenkfläche zum os cuboid. am Calcaneus zu behalten, ist wohl für gewöhnlich kaum möglich und, wo es möglich wäre, scheint es nicht zweckmässig. Daher ist die hiezu angegebene Manipulation wohl überflüssig.

Besonderheiten der Ausführung. Nach Abweisung aller besondern Modificationen kommen wir wieder auf das ursprünglich von Pirogoff vorgeschlagene Verfahren im Wesentlichen zurück. Nur in wenigen Puncten hat die Ausführung wirkliche Verbesserungen erfahren.

Mit den Malleolen zusammen eine Scheibe von der Tibio-Fibular-Gelenkfläche abzusägen, wie es Pirogoff späte

(Grundzüge der allgemeinen Kriegs-Chirnrgie. Leipzig. 1864) für alle Fälle empfiehlt, ist jetzt das fast allgemein gebräuchliche Verfahren. Die Zurücklassung der Gelenkfläche würde doch vielleicht eine rasche Verwachsung beider Sägeflächen stören und Eiteransammlungen begünstigen.

Ein neuerdings von dem Engländer Quimby gemachter Vorschlag (s. Gurlt: Amputationen, Exarticulationen und Resectionen im Jahresbericht über die Leistungen und Forschungen in der gesammten Medizin für 1866. 2. Bd. II. Abth. Berlin. 1867), die Unterschenkelknochen überhaupt nicht zu entfernen, sondern die Sägefläche des Calcaneus ohne Weiteres an sie anzulegen, verdient gerechtes Bedenken.

Will Quimby den abgesägten Fersenhöcker in den Sattel an der Basis des Unterschenkels hineinbringen, oder soll der Calcaneus derartig auf den Malleolen ruhen, dass nun ein ziemlich Finger-starker Zwischenraum zwischen ihm und der Gelenkfläche des Crus zurückgelassen wird? Im ersten Falle müssen sich die Malleolen zu beiden Seiten des Calcaneus in die Weichtheile einstemmen, und auch hier kann eine innige Berührung beider Knochen nicht zu Stande kommen. Quimby hat in einem Falle, wo er bei einem 10jährigen Knaben nach einer Zerquetschung sein Verfahren anwandte, schon nach 2 Monaten ein fast vollendetes Resultat erzielt. Er rühmt seiner Methode nach, dass sie einen längeren Stumpf schaffe, besonders aber, was für junge Subjecte wohl in Betracht komme, die Epiphyse des Unterschenkels intact und im Wachsthum ungestört lasse.

Beide Puncte verdienen Beachtung; ob sie aber die schädlichen Folgen der schwierigen Coaptation und des Druckes der Malleolen aufwiegen, darüber muss erst die Erfahrung entscheiden.

Anders steht es mit dem Evidement des Calcaneus, welches man bei cariöser Zerstörung desselben in jüngster Zeit mehrfach mit Erfolg angewendet hat, statt, wie früher, die Syme'sche Operation an Stelle der Pirogoff'schen treten zu lassen. Dr. Loewe (Lancet, 10. Febr. 1866 — Medicin. — chirurg. Rundschau, März. 1866) hat in 2 Fällen, wo er den Calcaneus wegen zu starker Erweichung ausmeis-

seln musste und nur das Periost mit etwas festerer Rindensubstanz zurücklassen konnte, ein gutes Resultat erzielt, ebenso Dr. Paikrt (s. Scholz, Amputation etc.) Stets trat eine reichliche Knochenneubildung ein, und es entstand ein sehr guter Stumpf.

Vielfach ist die Tenotomie der Achillessehne besprochen worden. Die einen haben sie empfohlen, die andern völlig verworfen, noch andere führen sie nur in gewissen Fällen aus. Ist man in der Lage, sie auszuführen, so macht man die Durchschneidung entweder wie gewöhnlich subcutan, was meiner Ansicht nach durchaus vorzuziehen sein würde, oder, nach dem Vorschlage von v. Linhardt, von innen her. Bei letzterm Verfahren soll man sie jedoch so tief als möglich, unter ihrem Schleimbeutel durchschneiden, um sicher nicht ihre Scheide zu verletzen.

Die Gegner der Tenotomie halten sie theils für unnöthig, theils fürchten sie die Verletzung; meist, weil sie Eitersenkungen längs ihrer Scheide erwarten. Auf einen besonderen Nachtheil macht noch Szymanowski aufmerksam; dieser beruht darauf, dass der Ansatzpunct für die Mm. gastrocnemii verloren geht, also diese Muskeln, die von den Condylen des Oberschenkels entspringen, nicht mehr beim Gehen, nämlich zur Flexion des Unterschenkels, mithelfen können. Die beiden durchschnittenen Theile der Sehne rücken beim Heraufschlagen des Fersenlappens doch so weit auseinander, dass eine directe Wiederverwachsung wohl häufig ausbleiben wird.

Es ist nun allerdings nicht zu leugnen, dass bei dem gewöhnlichen Operationsverfahren, wie es Pirogoff angegeben, die Tenotomie hin und wieder nöthig werden kann, wenngleich Pirogoff selbst dies in Abrede stellt, wenn man nämlich anders nicht durch zu viel Absägen die spätere Brauchbarkeit des Gliedes stören will. Für die meisten Fälle ist aber die Tenotomie gewiss zu entbehren und durch ein zweckmässigeres Verfahren zu ersetzen.

Der Grund, warum man die Tenotomie überhaupt vorgeschlagen und gemacht hat, liegt in einer häufig eintreten denSpannung der Theile, welche einerseits Schwierigkeiten bei dem Heraufschlagen des Fersenlappens und der Coaptation

der Sägeflächen bedingt, andererseits, wie ich noch des Weiteren zeigen werde, sogar für ihre rasche Verheilung fürchten lässt. Die Sägeflächen lassen sich nicht in die gewünschte innige Vereinigung bringen und darin erhalten; ferner können sie auch später durch den nothwendig entstehenden Druck zu Ulcerationen Veranlassung geben.

Bei Betrachtung der Ursachen, welche diese Spannung bedingen, muss man zwei Fälle wohl auseinander halten: ob man nämlich die Operation in einem frischen, wo möglich nach Trauma entstandenen Falle macht, oder ob es sich um ein chronisches Leiden handelt, wo die Theile, besonders die Umgebung des Gelenks, pathologisch verändert sind.

Im ersten Falle wird man überhaupt selten Gelegenheit haben, das Auftreten von Spannung zu beobachten. Sollten doch Schwierigkeiten gefunden werden, so liegt die Ursache meist in eigenthümlichen localen Verhältnissen des betreffenden Fusses. Sehr ausführlich behandelt v. Linhardt die Gründe der Spannung. Nach seiner Meinung tritt sie erstens sehr selten ein durch eine vorübergehende Contraction der Wadenmuskeln, die sich von selber oder durch leichtes Streichen mit dem Scalpell wieder verliert. Da die Nachbartheile der Fascie eben so emporgezogen werden, so bleibt eine Tenotomie ohne Erfolg. Am wichtigsten sind die anatomisch-physikalischen Gründe, welche v. Linhardt für das Auftreten von Spannung giebt. Besonderes Gewicht legt er auf den Raum, der sich zwischen beiden Sägeflächen befindet; je grösser derselbe ist, d. h. je mehr Weichtheile sich dazwischen befinden, desto leichter wird die Coaptation, je kleiner der Raum, desto eher tritt Spannung ein. Die Grösse des Raumes hängt nun wieder ab: a) sicher von der Grösse des Talus, b) von der Höhlung der Sohle. Ist die Sohle flach, so steht das Tuber Calcanei mehr in gleichem Niveau mit der untern Fläche des Talus; es steht höher als sonst, also ist ein geringerer Raum für die Weichtheile zwischen Unterschenkel und Calcaneus vorhanden als gewöhnlich. Daher wird bei kleinem Talus und flacher Fusssohle leicht Spannung eintreten. Ferner meint Linhardt, dass beim Sägen parallel der Längsachse des Corp. Calc. sich der obere oder hintere Rand der Sägefläche an die Unter-

schenkelknochen anstemme, daher man senkrecht zur Achse des proc. Calc. sägen müsse. Dieser dritte Punct ist mir nicht recht klar. Eine Durchsägung des Corpus Calc. parallel seiner Längsachse ist, so viel mir bekannt, gar nicht anempfohlen, noch weniger ersichtlich ist aber, wie bei einer solchen Durchsägung der obere oder hintere Rand sich anstemmen soll. Nur der zweite Punct bleibt von practischer Wichtigkeit.

Sehr häufig stösst aber das Heraufschlagen des Fersenlappens auf Schwierigkeiten, wenn man bei chronischen, entzündlichen Processen operirt. Allerdings kommen auch hier die von v. Linhardt angeführten anatomisch-physikalischen Gründe gegebenen Falles in Betracht. — Allein gegen die Hindernisse, welche hohe Grade von Infiltration und Verdickung der periarticulären Gewebe, wie sie z. B. bei Jahre lang bestandener Caries vorkommen — bereiten können, treten sie ganz und gar in den Hintergrund. Namentlich wenn die hinter dem Fussgelenk und zu beiden Seiten der Achillessehne gelegenen Weichtheile in mächtige, bis zur Haut gehende und mit derselben verwachsene Tumor-albus-Schwarten umgewandelt sind, kommt es zuweilen vor, dass nach vollendeter Operation gar keine Möglichkeit vorhanden ist, die Sägefläche des Calcaneus so weit nach vorn zu bringen, dass sie mit der Tibia in Berührung träte. Die Theile geben hinten so wenig nach, dass vorn die Sägeflächen trotz aller Anstrengung noch gegen einen Zoll weit klaffen. Dass hier die Tenotomie der Achillessehne nichts helfen kann, dies ist selbstverständlich.

In solchen Fällen muss man die Coaptation zunächst durch eine zweckentsprechende Lagerung der Sägeflächen zu erreichen suchen. Wie wieder besonders v. Linhardt nachgewiesen hat, kommt eine Coaptation des Calcaneus an die Unterschenkelfläche desto leichter zu Stande, je geringer die Drehung, also je kleiner der Winkel ist, welchen das im Lappen zurückgelassene Stück dabei zu beschreiben hat. Ferner je unnachgiebiger, starrer, oder auch kürzer die Weichtheile, welche die Brücke zum Unterschenkel bilden, desto kleiner nur darf der Drehungswinkel des Calcaneus ausfallen, um nicht Spannung der Weichtheile oder ein An-

stemmen der Sägeflächen gegen einander hervorzurufen. Es wird also vor allem darauf ankommen, diesen Drehungswinkel zu verkleinern, da man den Grund, der in der Unnachgiebigkeit der Weichtheile liegt, nicht gut ganz fortschaffen kann. Eine Drehung um 90°, wie sie eigentlich die Vorschrift, den Calcaneus senkrecht zu durchsägen, erheischt, ist bei infiltrirten Weichtheilen nicht möglich, und auch gesunde werden in manchen Fällen Schwierigkeiten machen. Ganz 90° beträgt übrigens der Winkel fast nie, da die Sägefläche durch den Calcaneus, auch wenn man die Operation nach der gewöhnlichen Vorschrift macht, nie ganz senkrecht, d. h. parallel der Längsachse des Unterschenkels, sondern stets etwas schräg zu liegen kommt. Man überzeugt sich hievon leicht, wenn man die beiden Endpuncte des Sägeschnittes, den hinter dem Talus und den in der Fusssohle, am scelettirten Fusse fixirt und durch eine gerade Linie verbindet. Ermöglicht wird diese schräge Lage trotz des senkrechten Schnittes durch die Weichtheile dadurch, dass man gewöhnlich bei der forcirten Extensionstellung noch Exarticulation des Gelenks den obern Theil des Calcaneus aus den Weichtheilen heraus sich etwas entgegen zieht.

Nichts liegt näher, als diesen Winkel von fast 90° durch eine schräge Anlage der Sägefläche durch den Calcaneus verkleinern zu wollen. Schon Pirogoff hat dies angedeutet, C. O. Weber und später Günther ausdrücklich empfohlen (s. C. O. Weber: Ueber Amputationen des Fusses in „Deutsche Klinik. Jahrgang 1855, Bd. 7"). Zu dem Zwecke legt man den Schnitt durch die Weichtheile schon so schräg an, als man voraussichtlich den Calcaneus durchsägen wird. Dass der Drehungswinkel in der That dadurch kleiner wird, lehrt eine oberflächliche Betrachtung des knöchernen Fussgerüstes. Wollte man die schräge Durchsägung übertreiben und etwa in die Articulatio calcaneo-cuboidea hineinsägen, so genügte, zumal bei stark gewölbtem Fusse, im Grunde ein Emporheben des Calcaneus verbunden mit einer minimalen Drehung, um den Unterschenkel zu erreichen. Bei einer Uebertreibung des schrägen Absägens würde der Uebelstand eintreten, den v. Linhardt gegen dasselbe überhaupt

einzuwenden hat, dass nämlich der Calcaneus in Form eines Schnabels die vordere Fläche des Tibia überragt.

In den meisten Fällen genügt eine Schieflegung der Sägefläche, bei welcher der Calcaneus beim Heraufschlagen des Fersenlappens etwa noch einen Winkel von 45° zu beschreiben hat (Fig. 1), um der hinderlichen Spannung entgegenzuarbeiten, zumal wenn ausserdem noch der Unterschenkel ebenfalls schräg abgesägt worden ist. Der Stumpf wird hiebei wo möglich noch länger als bei senkrechtem Absägen, wenn man die Sägefläche nicht zu weit in die hintere Gegend des Calcaneus hat verlegen müssen. Die Achillessehne wird dadurch noch entspannt: allerdings muss sie bei der nöthigen Drehung, besonders wenn recht viel vom Calcaneus zurückgelassen ist, um etwa $^1/_2$'' hinabrükken, wird aber um mehr noch bei der Coaptation der Sägeflächen sofort wieder emporgehoben. Anders ist es bei senkrechter Durchsägung: hier rückt bei ungünstigen Localverhältnissen die Achillessehne tiefer herab als sie zugleich wieder gehoben werden kann. Dazu erfährt sie über ihrem Ansatzpuncte durch die obere scharfe Kante des Tuber Calcanei eine starke, winklige Knickung. Daher kann hier die Tenotomie zuweilen indicirt sein. Hier kann auch leichter ein Anstemmen des hintern oder obern Theils des Calcaneus an dem Unterschenkel eintreten, besonders wenn der Raum zwischen beiden gering ist, und nun doch die starke Drehung um fast 90° beschrieben werden soll.

In schlimmen Fällen mit sehr unnachgiebigen Weichtheilen genügt aber, wie auch der eine von mir mitzutheilende Fall zeigen wird, die blosse Schräglagerung der Sägefläche nicht, in frischen, traumatischen Fällen wohl stets. Dann muss man auf den Vorschlag von Pirogoff recurriren, welchen derselbe in den „Grundzügen der allgemeinen Kriegschirurgie" (1864) allein zur Beseitigung der Spannung angab. Man muss einfach von der einen oder der andern Sägefläche, natürlich stets in schräger Richtung, nachträglich eine Scheibe hinwegnehmen. Am zweckmässigsten wird man hier gewöhnlich noch etwas von der Tibia entfernen. Dadurch wird ein grösserer Raum zwischen beiden Flächen geschaffen; um so weniger liegt nun aber

eine Indication zur Tenotomie vor. Wie weit man mit dem nachträglichen Hinwegnehmen gehn kann, das muss sich nach jedem speciellen Falle richten. Wir werden später bei der Heilung noch einmal auf diesen Punct zurückkommen.

Glaubt man, Spannung und Reizung durch den hintern scharfen Rand der abgesägten Tibia fürchten zu müssen, so ist man genöthigt, diesen scharfen Rand noch zu entfernen (Pirogoff). Bei schräger Durchsägung wird dieser Umstand selten eintreten.

Nachbehandlung. Lassen sich die Sägeflächen genau und ohne Anwendung zu grosser Gewalt auf einander passen, so erfolgt nach Blutstillung und Reinigung der Wundflächen die Vereinigung der Wunde. Bei wohlgelungener Operation müssen die Weichtheile nach Anlegung der Wundnaht gerade so stark angespannt sein, dass dadurch die Sägeflächen unter mässigem Drucke an einander fixirt gehalten werden. Vielleicht dass in einzelnen Fällen noch eine Knochennaht sich nützlich erweisen mag.

Als Material zur Naht wird mit Vorliebe Eisendraht benutzt, schon aus dem Grunde, weil die Nähte relativ lange, 10—14 Tage und darüber liegen bleiben müssen.

Die Anfangs von Pirogoff empfohlene Vereinigung mit Heftpflasterstreifen dürfte wohl selten ausreichen. — Die Wundwinkel stehn meist etwas hervor, doch gleicht sich dies später wieder aus.

Als Verband empfahl Pirogoff für die ersten 8 Tage einen Kleisterverband; Watson (s. Canstatt's Jahresbericht für 1859) brauchte Pappschienen (besonders gegen Eitersenkungen längs der Sehnenscheiden); Demme (Militair-Chirurgische Studien. II. Abth.) wandte einen gefensterten Gypsverband oder einen Verband von einer Dachrinne an, an der eine Kappe befestigt war. Alle diese Verbände sind zu umständlich, weil sie zu oft gewechselt werden müssen; theils drücken sie, theils begünstigen sie Eiterstockungen. Sie haben durchaus keinen Vortheil vor den einfachen hydropathischen Einwicklungen nach C. O. Weber (s. Archiv für klinische Chirurgie. Bd. 4.) und vor allem vor dem jetzt ziemlich allgemein in der ersten Zeit nach der Operation angewandten permanenten Wasserbade, welches Bill-

roth früher geradezu als unersetzlich bezeichnete, neuerdings nach einer Notiz von Scholz (s. dort) freilich wieder verworfen haben soll.

Die Eisblase wird bei Amputationsstümpfen überhaupt in der hiesigen Klinik nicht ohne besondere Indication angewendet.

Hat man den Stumpf aus dem Wasserbade entfernt, so genügt eine leichte Bedeckung, Sorge für Eiterabfluss, überhaupt eine rein symptomatische Behandlung. In der Klinik des H. Prof. Volkmann wird dabei die Extremität so gelagert wie bei allen Störungen am Fuss. Der Unterschenkel wird mit Hülfe von Binden- oder Heftpflasterstreifen in einem Schwebeapparate suspendirt, so dass der Stumpf ganz frei überragt. Unter dem Stumpfe befindet sich, auf die Matratze gestellt eine Porcellanschale, in die bei starker Eiterung etwas Chlorwasser gegossen wird, und in welche der Eiter herabtröpfelt. Das Verfahren ist für Kranke und Wartepersonal gleich bequem und sehr reinlich; vor allen Dingen ist aber der Stumpf vor Druck und Insultationen geschützt.

Heilungsvorgang. Fast alle Beobachter geben an, dass die Heilung in der Regel durch eine Art prima intentio zu Stande komme; Herr Prof. Volkmann hat dieselbe jedoch nie beobachtet, stets trat eine theilweise Eiterung ein, und wurde der transplantirte Fersenhöcker erst allmälig im Verlauf von 4—8 Wochen fest. —

Bis 1863, wo Weber im Archiv für klinische Chirurgie eine Statistik der Operationen um das Fussgelenk veröffentlichte, hatten 3 anatomische Untersuchungen von ausgeheilten Stümpfen, wo durch intercurrente Krankheiten der Tod erfolgt war, dargethan, dass überhaupt eine knöcherne Vereinigung erfolgen könnte. Auch in dem von uns untersuchten Stumpfe (Fig. 2) ist, soweit die Sägeflächen sich berühren, Synostose eingetreten. Der Heilungsprocess ist offenbar ganz derselbe wie bei der Heilung von Fracturen. Lücke (Beiträge zur Lehre von den Resectionen im „Archiv für klinische Chirurgie. Bd. 3“) fand bei mikroskopischer Untersuchung einer solchen Sägefläche theils Bindegewebe, grösserntheils Faserknorpel; „Dieser wieder geht continuir-

lich in eine Schicht hyalinen Knorpels über, welcher sofort verkalkt und unter Markraumbildung verknöchert."

Berühren sich die Sägeflächen nicht innig genug, so tritt auch wohl nur eine fibröse Vereinigung ein. Doch ist selten, wenn überhaupt dauernde Verwachsung erfolgt, eine, auch nur geringe Beweglichkeit des Calcaneus zu constatiren. Und es genügt dem Practiker, wenn überhaupt die Knochen unbeweglich mit einander verwachsen; gleichgültig, ob knöchernes oder nur straffes fibröses Gewebe die Zwischensubstanz bildet. Die Behauptung, dass letztere sich bei längerem Gebrauch wieder lockern könne, ist durch kein Beispiel bewiesen.

Eiterung an den beiden Winkeln der Hautwunde ist eigentlich Regel, seltener Eiterung der ganzen Wunde. In dem Fall von Hoppe (s. Weber) erfolgte totale prima intentio, und die Heilung war in 12 Tagen vollendet.

Fortlaufende Eiterinfiltrationen längs der Sehnenscheiden sind seltener und nicht von so grosser Bedeutung, als Pirogoff Anfangs fürchtete. Sein Vorschlag, schon bei der Operation durch graduirte Compressen, die er zu beiden Seiten des Unterschenkels durch einen Kleisterverband befestigt wissen wollte, einen methodischen Druck auszuüben, macht die Nachbehandlung unnöthig complicirt. Auch scheint derselbe keine Berücksichtigung gefunden zu haben. Butcher schlägt Bindeneinwicklungen des Crus vor. Unbequem sind nur die oft nach der Pirogoff'schen Operation zurückbleibenden, langwierigen, wenngleich nur die Weichtheile betreffenden Fisteln. Doch entstehen dieselben überhaupt leicht bei Exarticulationen, wo eine solche Menge Sehnenscheiden eröffnet werden müssen; sie sind oft unvermeidlich und fallen weniger dem Operationsverfahren als der Localität zur Last.

Gangraen der Weichtheile und Necrose des Calcaneus tritt wegen der reichlichen Blutzufuhr, welche die Fersenkappe erhält und dem Calcaneus mittheilt, äusserst selten ein; öfter sind Ulcerationen der Weichtheile durch den rückwirkenden Druck des sich anstemmenden Calcaneus.

Auch die Gefahr einer Osteophlebitis, die Erich-

sen (The Science and Art of Surgery. London. 1861) besonders betont, ist kaum so gross als bei andern Amputationsstümpfen. In der Weber'schen Statistik von 1863 finden sich unter 7 Todesfällen nur 2 durch Osteophlebitis.

Eine ganz besondere Berücksichtigung verdienen aber meiner Ansicht nach die Cariesrecidive bei der Pirogoff'schen Operation. Man hat oft von ihnen gesprochen und sich viel vor ihnen gefürchtet. Manche haben ihretwegen sogar die ganze Operation verwerfen wollen. Allgemein dachte man dabei nur an die Möglichkeit, dass vielleicht doch das zurückgelassene Stück des Calcaneus nicht ganz gesund sein möge, so dass an ihm die Caries wieder ausbrechen werde. Dies ist wohl nie zu fürchten, wenn man nicht auffällig krankes, d. h. wirklich schon cariöses Knochengewebe zurücklässt, und dies wird wegen der in solchen Fällen stets vorhandenen Missfarbigkeit der cariösen Partieen kaum je passiren. Auf einfach entzündetes, wenn auch stark erweichtes Knochengewebe wird hingegen der Reiz des operativen Eingriffes und die nachfolgende traumatische Entzündung und Eiterung stets einen äusserst günstigen Einfluss haben. Statt dass hier neue Caries entstände, wird es zur Osteosclerose kommen. Es sind mehrere Fälle bekannt, wo der Calcaneus so erweicht war, dass man ihn mit dem Messer abschnitt, und wo trotzdem vollkommene Heilung eintrat.

Die Gefahren der Cariesrecidive, selbst für die gelegentliche Entstehung von Caries nach Pirogoff'scher Operation in Folge frischer traumatischer Verletzung kommen nach H. Prof. Volkmann's Ansicht von einer ganz anderen Seite.

Tritt nämlich nicht eine sehr rasche, ohne, oder fast ohne alle Eiterung vor sich gehende Verwachsung des Calcaneus mit der Tibia ein — ein Vorgang, der von den meisten Schriftstellern mit dem Namen einer prima intentio belegt worden ist — entsteht vielmehr eine lebhafte Eiterung zwischen beiden Sägeflächen, so können sehr leicht Verhältnisse ähnlich wie in eiternden Gelenken geschaffen werden. Die entzündeten, eiternden Sägeflächen inficiren sich gegenseitig und drücken nun eine die andere. Das Her-

vorwachsen gesunder Granulationen aus den blossgelegten Markräumen wird dadurch verhindert, das gedrückte Knochengewebe zerfällt theils moleculär, theils wird es resorbirt, kurz, es entwickelt sich ein ulceröser Process, eine peripherische Caries. Je heftiger der Druck ist, den die beiden Sägeflächen gegen einander ausüben, je mehr Gewalt also das Heranziehen des Fersenlappens gegen den Unterschenkel bei Anlegung der Wundnaht erforderte, desto leichter wird — namentlich bei ungünstigen constitutionellen Verhältnissen, es, wenn einmal die prima intentio nicht erreicht werde, auf diese Weise zur Caries kommen, und desto erheblicher werden die Verluste von Knochensubstanz ausfallen. Dass diese Ansichten nicht auf blossen Vermuthungen basiren, wird der von mir unter Nr. 3 mitzutheilende Fall von Cariesrecidiv nach Pirogoff'scher Fussamputation zeigen (vergl. Fig. 3 und 4). Immer werden sich aber bei Cariesrecidiven dieser Aetiologie, genau wie an den Gelenken, wenn die Caries hier ihre Ursache vorwiegend in der gegenseitigen Pression der entzündeten Epiphysen findet, die cariös gewordenen Sägeflächen durch die Regelmässigkeit und die typische Lage der cariösen Defecte auszeichnen. Denn da beim Heraufschlagen des Fersenlappens nach vorn es stets die hinteren Partieen der Tibia und des Calcaneus sein werden, die sich gegen einander stemmen, so wird auch der cariöse Substanzdefect stets diese Stelle einnehmen, und zwar wird derselbe im Allgemeinen die Form eines Keiles mit nach hinten gelegener Basis darbieten müssen. Fig. 3 zeigt diese Verhältnisse in höchst anschaulicher Weise. Sollte der Substanzdefect dabei gewöhnlich den Calcaneus in hervorragendem Grade oder ausschliesslich betreffen, so wird man sich bei der grössern Weichheit des Calcaneus darüber nicht wundern können. Die Tibia wird ihn mehr drücken, als er selbst die Tibia zu drücken im Stande ist.

Aus diesem Grunde räth H. Prof. Volkmann, ja nicht etwa Knochen sparen zu wollen, wo man starrer Weichtheile wegen mit schwieriger Coaptation zu thun habe, sondern lieber durch nachträgliche, nochmalige Absägung eines Stückes der Tibia die Spannung der Theile aufzuheben. Es ist besser, mit

einer geringen Verkürzung vorlieb zu nehmen, als das ganze Heilungsresultat auf's Spiel zu setzen. — —

Ferner habe ich noch hervorzuheben, dass bei eintretender Eiterung erfahrungsgemäss des Calcaneus fast immer sich etwas nach hinten dislocirt; ob diese Abweichung nicht auch gewöhnlich bei der prima intentio eintritt, lässt sich noch nicht entscheiden. v. Linhardt erwähnt sie ausdrücklich in einem Falle, wo der Stumpf ausgezeichnet und der Gang sehr gut war (3 Jahr später trat Tod an Coxitis ein). Auch dieses Verhältniss werde ich durch eine Zeichnung von einem bereits knöchern consolidirten Stumpfe zu illustriren im Stande sein (vergl. Fig. 2). —

Ein besonderes Missresultat, eine Retraction der Ferse und in Folge davon eine Senkung des Stumpfes mit der Narbe nach der Sohle, das sonst Niemand beobachtet hat, giebt endlich noch Holloway an (s. Gurlt im „Jahresbericht über die Leistungen etc. für 1866").

Würdigung der Operation. Ist die Heilung, wie es durchaus die Regel zu sein scheint, glücklich gelungen, so verschafft die Operation nach Pirogoff dem Patienten einen sehr brauchbaren, festen, zum directen Auftreten geeigneten Stumpf, der dem gesunden Fusse nur wenig an Länge nachsteht. In der Regel tritt nur eine Verkürzung um $^1/_2$—1" ein, selten eine grössere. Butcher fand in 4 Fällen nicht mehr als $^3/_8$" Differenz, der Fall von Schuh, den C. O. Weber citirt, ergab nur 3"'. In unsern Fällen (s. die Krankengeschichten) liess sich beim ersten überhaupt keine messbare Verkürzung nachweisen. Der Calcaneus war in diesem Falle aber auch sehr schief abgesägt worden. Ich habe, um dies zu zeigen, in Fig. 1 das entfernte Stück des Calcaneus mit dem ganzen scelettirten Fusse abbilden lassen. Beim 2. Falle, wo der starren Infiltration der Weichtheile wegen von der Tibia noch 2 schräge Scheiben entfernt werden mussten, deren Höhe zusammen hinten 8"', vorne 5"' beträgt, ist eine Verkürzung von nur wenig über $^1/_2$" eingetreten. Im 4. Falle beträgt die Verkürzung $^3/_8$". Ferner ist nach der Pirogoff'schen Operation der Stumpf gehörig breit und trägt eine derbe, stark fettgepolsterte Haut, welche ein festes Auftreten erlaubt. Nach Ver-

wachsung der Sägeflächen ist er unempfindlich gegen Druck. Dem von v. Linhardt betonten Uebelstand, dass der Calcaneus — wahrscheinlich in Folge einer secundären Dislocation desselben nach rückwärts — zuweilen zu beiden Seiten der Achillessehne etwas hervorrage, ist durch Auspolsterung mit Watte leicht abzuhelfen. Etwaige, dazukommende Verknöcherungen vom Periost aus machen die Form des Stumpfes noch vollkommener. Wenn man früher, aus der bekannten grossen Reizbarkeit der Ferse nach Fracturen schliessend, für die Operation nach Pirogoff häufiges Eintreten von Decubitus befürchtete, so hat die Erfahrung das Gegentheil bewiesen. Besonders gefürchtet war in dieser Hinsicht eine spitzwinklige Kante, welche das Tuber Calcan. in 2 Theile scheiden und in die spätere Gehfläche fallen sollte. Abgesehen davon, dass nach Untersuchungen von Weber eine solche spitzwinklige Kante fast nie, oft nicht einmal eine stumpfwinklige existirt, sondern dass in der Mehrzahl der Fälle die Form des Tuber Calcan. eine förmlich halbkugelige ist, würde bei gehörig schiefer Absägung des Calcaneus diese imaginäre Kante ihre Lage stets noch nach hinten von der Stelle behalten, mit welcher der Amputirte später auftritt.

Die guten Resultate des Pirogoff'schen Verfahrens sind jetzt wenigstens in Deutschland allgemein anerkannt. Nur die Franzosen, und unter ihnen selbst Malgaigne (Manuel de Médecine opératoire. Paris. 1861), sowie Sédillot (Traité de Médecine opératoire. Paris. 1865) sind noch heftige Gegner desselben. Sie stützen sich dabei jedoch fast nur auf Zusammenstellungen einiger weniger Fälle von Kestner und Croft, die allerdings in Bezug auf Mortalität ziemlich ungünstige Resultate geben. Ausser einer besonderen Gefährlichkeit werfen sie der Pirogoff'schen Operation noch eine sehr lange Heilungsdauer vor und behaupten, dass ausserdem Ausbleiben der Verschmelzung der Knochen, Gangraen, Eitersenkungen, Schmerzhaftigkeit beim Gange u. s. w. sehr häufig nach ihr beobachtet würden. Nur Sédillot erwähnt nebenbei auch die Vortheile, welche die Operation bieten würde. Legouest (Traité de Chirurgie d'armée. Paris. 1863) scheint die Pirogoff'sche Osteoplastik gar

nicht zu kennen oder aus vaterländischer Antipathie nicht erwähnen zu wollen.

Was die Engländer anbelangt, so haben dieselben ihr ursprünglich durch Syme eingepflanztes Vorurtheil gegenwärtig vollkommen überwunden, nur Syme's Ansicht bleibt dieselbe. Seine Gründe gegen die Pirogoff'sche Operation sind in der neuen Auflage seiner „Observations in Clinical Surgery" (Edinburg. 1862) wörtlich dieselben wie früher: die Operation sei zu complicirt, die Anwendung eine beschränkte, der Stumpf zu lang (!), die Gefahr, Krankes zurückzulassen, zu gross. Er schliesst sein Urtheil wörtlich folgendermassen: „Aus diesen Gründen bin ich gewohnt gewesen, die Annahme dieser Modification als ein sicheres Zeichen laxer chirurgischer Grundsätze zu betrachten."!!

Obwohl man nun in Deutschland die Vortheile, die das Pirogoff'sche Verfahren der Syme'schen Fussamputation gegenüber bot, sofort erkannte, so fürchtete man doch lange Zeit, dass dasselbe keine sehr grosse Ausdehnung werde gewinnen können, weil bei Caries der Fusswurzelknochen, wenn sie einmal so ausgedehnt sei, dass die Amputation des ganzen Fusses nothwendig werde, der Calcaneus ebenfalls meist durch und durch erkrankt und zerstört sein würde. C. O. Weber hat durch Untersuchung bezüglicher Präparate zuerst gezeigt, dass diese Furcht grundlos war. Der hintere Abschnitt des Calcaneus bleibt, so weit er bei der Pirogoff'schen Osteoplastik in Frage kommt, fast immer frei von ulcerösen Processen oder Markvereiterung. Dass eine blosse, selbst hochgradige entzündliche Erweichung keinen Grund gegen die Operation abgiebt, haben wir bereits oben auseinandergesetzt. Ein gleiches gilt aber auch für die fettige Malacie; und bei centraler Caries des Calcaneus bleibt immer noch das Evidement des conservirten Fersenhöckers übrig.

Der Vergleich mit den übrigen Amputationen des Fusses fällt für Pirogoff's Methode besonders in Betreff der Brauchbarkeit des Stumpfes sehr günstig aus. Nur eine in jüngster Zeit vorgeschlagene und der Pirogoff'schen Osteoplastik nachgebildete Methode von Hancock (s. Gurlt im

„Jahresbericht über die Leistungen u. s. w. für 1866"), bei der ganz ähnlich ein Theil des Calcaneus im Fersenlappen zurückgelassen und mit der abgesägten untern Fläche des Talus vereinigt werden soll, dürfte einen vielleicht noch längeren Stumpf liefern. Aber über die Brauchbarkeit dieses Verfahrens liegen — mit Ausnahme des einzigen von Hancock operirten Falles, der ein gutes Resultat gegeben haben soll — noch keine Erfahrungen vor, während jedenfalls seine Anwendbarkeit nur eine höchst beschränkte sein kann, da die Integrität des Sprunggelenks vorausgesetzt wird. Auch bei dieser Modification dürfte sich übrigens eine schräge Anlage der Sägeflächen empfehlen.

Ein Vergleich der Syme'schen Fussamputation und des Pirogoff'schen Verfahrens ergiebt folgendes:

In der Ausführung bieten beide für den nur einigermassen Geübten absolut keine Schwierigkeiten. Das von vielen für sehr schwer gehaltene möglichst dicke Ablösen der Fersenkappe erfordert doch nur eine sehr mässige Geschicklichkeit.

Ein sehr wesentlicher Unterschied in der Heilungsdauer scheint bei beiden Operationen nicht vorhanden zu sein. C.O. Weber giebt als Durchschnittsdauer bei der Syme'schen Operation 52, bei der Pirogoff'schen 43 Tage an; unter 1 Monat erfolgte die Heilung bei 2 Operationen nach Syme, bei 9 nach Pirogoff. Neuerdings giebt Hancock eine ausführliche Uebersicht der in England in letzter Zeit gemachten Operationen. Bei 90 nach Syme Operirten kam die Heilung zwischen 3—52 Wochen zu Stande, und zwar bei 29 in 12, bei 34 in 16, bei 37 in 24 und bei 3 in 33 bis 52 Wochen. Dagegen wurden 13 nach Pirogoff Operirte in 6—69 Wochen geheilt, und zwar 11 in 12, und je 1 in 24 resp. 69 Wochen. Lassen wir bei dieser Statistik die Maximal- und Minimalzahlen weg, da sich aus letztern mit Berücksichtigung der Weber'schen Resultate ergiebt, dass bei beiden Operationen unter glücklichen Umständen in sehr kurzer Zeit die Heilung vollendet sein kann, und vergleichen wir nur die mittlere Heilungsdauer bei der Syme'schen und Pirogoff'schen Methode nach Weber und Hancock, so ist das Resultat eher etwas günstiger für Pirogoff.

Jedenfalls trägt bei der Syme'schen Methode hiezu die Form der Fersenkappe bei, die sich erst langsam durch Granulationen ausfüllen muss und hiedurch Veranlassung zu längerer Eiterung giebt, während bei dem Pirogoff'schen Verfahren das Festwachsen des Calcancus zwar auch viel Zeit in Anspruch nehmen kann, aber doch unter sonst günstigen Umständen keine langwierige Eiterung begünstigt. Eine gewisse Neigung zu zurückbleibenden, nicht ganz leicht oder wenigstens nicht schnell zu beseitigenden Fisteln kommt ebensowohl der Pirogoff'- und der Syme'schen als auch der Lenoir'schen (supramalleolaren) Amputation zu. Es wird dies wohl durch die Localität bedingt. Die vielen Sehnen am Fussgelenk tragen davon die Schuld. —

Gangraen des Fersenlappens entsteht aus begreiflichen Gründen bei der Syme'schen Methode sehr viel leichter wie bei der Pirogoff'schen: Hancock giebt unter 219 Operationen nach Syme 16 Mal, unter 58 nach Pirogoff 1 Mal Gangraen an.

Was die Mortalität betrifft, so stellt sich dieselbe nach der Zusammenstellung von Kestner und Croft bei der Pirogoff'schen Amputation wie 7:27. Die Resultate von C O. Weber lauten schon anders: 7:55 = 12, 7%, während nach demselben Forscher die Mortalität bei der Syme'schen Operation 14, 4% betrug. Hiebei sind mit Recht die sich viel schlechter stellenden Resultate der Kriegschirurgie übergangen und nur ganz sichere Fälle notirt worden. Aus Hancock's Statistik ergeben sich: nur $7^{15}/_{16}$% lethal bei der Syme'schen, $9^{9}/_{10}$% bei der Pirogoff'schen Amputation.

Eine secundäre Amputation wurde nöthig (Hancock) bei 13 Fällen von Syme'scher (6%) und 5 von Pirogoff'scher Operation ($9^{9}/_{10}$%). Auch Herr Prof. Volkmann war genöthigt, in einem Falle später noch den Unterschenkel zu amputiren (cfr. infra).

Die Länge des Stumpfes überwiegt bei der Pirogoff'schen Osteoplastik um etwa 2—$2^{1}/_{2}$". Natürlich ist daher der Gang bei der Syme'schen Methode nach so bedeutender Verkürzung schlechter und unbeholfener, während bei der Pirogoff'schen die geringe Verkürzung (äusserst selten mehr als 1") leicht durch Beckenverschiebung ausgeglichen wird. — Doch existiren eben so gut von der Syme'schen wie von

der Pirogoff'schen Operation Beispiele, wo selbst doppelseitig Operirte ohne Krücken vortrefflich gehen konnten. Immerhin sind für Syme's Methode dies nur Ausnahmen; gewöhnlich wird ein nach Syme Operirter ohne einen künstlichen Fuss nicht auskommen.

Abgesehen von der grösseren Kürze — die aber unseres Erachtens nach sehr schwer ins Gewicht fällt, wenn die Wahl zwischen beiden Methoden freisteht — ist der Stumpf nach der Syme'schen Operation meist ebenso brauchbar als nach der Pirogoff'schen; er ist gut gepolstert, hat die erforderliche Basis, breite Form u. s. w. Auch bei Weber stimmen die Resultate hinsichtlich der Brauchbarkeit des Stumpfes bei beiden Operationen ziemlich überein. Es wird unter 45 Fällen von Pirogoff'scher Operation bei 23 ein völlig gutes, bei 20 ein gutes und nur bei 2 ein schlechtes Resultat angegeben. Hancock giebt von 219 nach Syme Operirten bei 183; von 58 nach Pirogoff Operirten bei 43 einen brauchbaren Stumpf an.

Leider sind die Angaben der in Russland gemachten Operationen zu unsicher, um verwerthet werden zu können.

Schliesslich wollen wir noch des Gerüchtes Erwähnung thun, welches Sédillot und Malgaigne anführen, dass Pirogoff seine Operationsmethode selbst wieder aufgegeben habe. Es findet sich dasselbe auch bei Fergusson (A system of practical Surgery. London. 1857), und merkwürdigerweise auch in dem ganz neuen Entwurfe zu einer Beschreibung des Nordamerikanischen Krieges in Bezug auf die dort vorgekommenen chirurgischen Erfahrungen, welcher 1865 von Philadelphia ausgegangen ist. Schon 1863 hat Pirogoff selber dies Gerücht in einem öffentlichen Briefe an Demme (s. dort) als unwahr bezeichnet.

---

1ster Fall. Atonische Caries der Fussgelenke in Folge veralteter Distorsion. Amputation nach Pirogoff, Heilung bis auf einige oberflächliche Fisteln. Tod an Cholera. Autopsie des Stumpfes: Synostose zwischen Tibia und Calcaneus.

F. H., 25 Jahr alt, wurde am 28. Mai 1867 in die hiesige Klinik aufgenommen. Patient war bis auf eine vor 7 Jahren überstandene Lungenentzündung stets gesund. In

den letzten Tagen des December 1866 brachte er seinen rechten Fuss beim Transport eines schwer belasteten Karren in forcirte Abduction und Pronation. Das Fussgelenk schwoll an und wurde empfindlich; dessenungeachtet setzte Patient das Gehen fort, nur die Arbeit musste er Ende December einstellen. Zuerst bekam er eine Einreibung und Einwicklung. In den ersten Tagen des März wurde ein Gypsverband angelegt, der 7 Wochen liegen blieb.

Nach seiner Aufnahme wurde am 30. Mai folgender Status praesens notirt: Patient ist von mittlerer Grösse, schwach genährt und etwas anämisch, doch fühlt er sich, abgesehen von seinem Fussleiden ganz wohl. Die Form des rechten Fussgelenks ist fast normal. Die Haut darüber ist durchaus nicht infiltrirt oder ödematös, das Gelenk kaum im Geringsten geschwollen, die Knochenformen sind überall auf das Deutlichste zu fühlen. Man constatirt die Abwesenheit aller periostalen Auflagerung. Nur dicht unter dem Malleolus internus findet man eine flache, fluctuirende Beule mit ungefärbter Haut. Die Untersuchung ergiebt ein Schlottergelenk; man beobachtet im Sprunggelenke nicht nur die Ginglymusbewegung: der Fuss lässt sich auch gerade von vorne nach hinten bewegen, auch ohne Drehung um die horizontale Achse, durch blosses Schieben. Bei der Bewegung fühlt man deutliche Crepitation, ausserdem klappt der Talus gegen den Malleol. intern. Es muss also eine eiterige Gelenkentzündung mit beträchtlicher Zerstörung der Knochen und Granulationsentartung oder wenigstens starker Erschlaffung der Gelenkbänder angenommen werden. Mit dieser bedeutenden Zerstörung contrastirt im höchsten Grade die fast vollständige Schmerzlosigkeit und das Fehlen aller Muskelcontractur. Der Schmerz fehlt fast ganz; man kann den Fuss die ausgedehntesten Bewegungen machen lassen, wegen des Schlottergelenks die Gelenkenden stark zu einander verschieben, eigentlich ohne allen Schmerz. Auch Druck in der Gelenklinie ist so gut wie nicht empfindlich. Patient ist noch mit einem Stocke gegangen; das Gehen war allerdings beschwerlich, aber mehr wegen des gänzlichen Fehlens alles Haltes im Gelenk als wegen der Schmerzen.

Das Ganze sah daher mehr wie ein Hydarthros aus; doch wurde wegen des Fehlens von Erguss im Gelenk selbst, wegen Auftretens des fluctuirenden Buckels gerade an der Stelle, wo die festesten Bänder liegen, auf atonische Caries diagnosticirt.

Am 31. Mai wird in die erwähnte fluctuirende Stelle ein Troicart eingestossen. Nach Entleerung von etwas käsigem, dickem Eiter fühlt die Troicart-Kanüle blossliegenden, harten, rauhen Knochen, wie dies in den schlimmsten Fällen atonischer Caries gewöhnlich der Fall ist. Ein operativer Eingriff — Resection oder Amputation des Fusses — schien unumgänglich, wurde jedoch von dem Kranken verweigert. Watteverband.

Am 16. Juni wird durch eine Incision ins vordere Fussgelenk Eiter in mässiger Menge entleert. Eine angehende Quantität fungöser Granulationen wird herausgekratzt; die Gelenkfläche zeigt sich dem untersuchenden Finger cariös, auch stellt sich mit Bestimmtheit heraus, dass auch das hintere Fussgelenk cariös erkrankt, und daher höchstens noch die Pirogoff'sche Operation möglich ist. Patient verweigert immer noch jeden operativen Eingriff.

Am 1. Juli zeigt sich rings um die Wunde ein Erysipelas, das jedoch nach einer Einpinselung mit Arg. nitr. in Lösung (1 : 8) wieder verschwindet.

Der Patient kommt sehr herunter; es stellen sich hohe Abendtemperaturen und starke Schweisse ein.

Am 13. Juli wird die Amputation nach Pirogoff gemacht. Der Calcaneus wird sehr schräg abgesägt; das Heraufschlagen des Fersenlappens macht nicht die geringsten Schwierigkeiten, obschon von den Unterschenkelknochen ausser den Malleolen nur eine ganz dünne Scheibe abgesägt wird. Die Wunde wird durch Drahtsuturen vereinigt. Permanentes Wasserbad.

Bei der Untersuchung des Fusses findet man das Sprunggelenk voll Eiter, die Knorpel fast vollständig zerstört, so dass an vielen Stellen die glatte Lamina compacta blossliegt, die Knochen dagegen nirgends zerstört, die Markräume nicht eröffnet. Das hintere Fussgelenk ist stark destruirt, es klafft sowohl hinten nach der Achillessehne zu

als nach dem Sustentaculum Tali hin; der Knorpel ist jedoch stellenweise noch erhalten. In der Articulatio talo-navicularis ist der Knorpel ganz zerstört, der Knochen blossliegend mit ziemlich beträchtlichen Defecten; in der Articulatio calcaneo-cuboidea beginnende Eiterung mit Verdünnung der Knorpel.

Die auf die Operation folgende Reaction bleibt äusserst gering; die Hautwunde schliesst sich bis auf die beiden Ecken ganz prima intentione. Der Stumpf ist nicht geschwollen und zeigt eine für die Pirogoff'sche Operation ungewöhnliche Länge und vorzügliche Form.

Am 18. Juli wird der Stumpf aus dem Wasserbade entfernt, und das Bein in eine Schwebe gelagert. Einige Suturen werden herausgenommen.

Am 21. Juli zeigt sich eine Eiterverhaltung. Die Oeffnungen in den Wundwinkeln werden dilatirt, und Umschläge mit lauwarmem Wasser angeordnnt.

Am 25. Juli werden die 3 letzten Nähte entfernt.

Am 9. August wird ein ziemlich tief liegender Abscess an der vordern Seite nach Aussen von der Tibia geöffnet. Bei der Incision spritzt ein Zweig der Arteria tibialis antica und muss unterbunden werden.

Der Patient erholt sich. Die Heilung geht langsam vorwärts; die beiden Wundecken eitern mässig, aber auch vorn ist die bereits verheilte Wunde der Hautdecken an 2 Stellen wieder aufgebrochen, und es haben sich hier ein par fistulöse Gänge gebildet, die jedoch nirgends auf entblössten Knochen führen und wiederholt erfolglos mit Arg. nitr. in Substanz geätzt werden. Der transplantirte Fersenhöcker liegt sehr gut, ist aber deutlich beweglich.

Am 1. October ist der Calcaneus allmälig fest angewachsen. Der Stumpf zeigt abgesehen von den noch immer bestehenden Fisteln eine vortreffliche Beschaffenheit, er ist wohl abgerundet und ganz unempfindlich. Eine messbare Verkürzung gegenüber dem gesunden Fusse ist nicht nachzuweisen.

Am 27. Oct. werden die fungösen, mürben Granulationen in den Fisteln durch eine energische Cauterisation mit Kali causticum zerstört.

Am 28. Oct. zeigt sich ein Erysipelas. Bepinselung mit Arg. nitr., die am nächsten Tage bis über das Knie hinauf erneut werden muss, worauf das Erysipelas zum Stehen kommt.

Am 4. November. Patient ist leider von der zu dieser Zeit in Halle herrschenden Cholera befallen worden. Er hat in der Nacht zwar nur zwei dünne, characteristische Stühle gehabt, ist aber stark collabirt, die Hände sind kalt und blau, das Gesicht cyanotisch, der Puls klein, kaum zu fühlen. Vinum camphoratum. Stärkeklystiere. Zu Mittag tritt einmaliges Erbrechen ein. Eispillen.

Am 5. November. In voriger Nacht sind abermals zwei Reiswasserstühle erfolgt; dabei starkes Kollern im Leibe und zunehmender Collapsus. Erbrechen ist nicht wieder eingetreten. Abends Tod.

Der Unterschenkel wird einige Stunden später amputirt und in Alkohol erhärtet, und später der Stumpf möglichst sorgfältig in einer sagittalen Ebene in eine äussere und in eine innere Hälfte getheilt. Eine Abtheilung dieses Durchschnitts ist in Fig. 2 der beigefügten Tafel wiedergegeben. In Folge der Schrumpfung und Runzelung der Weichtheile durch die Behandlung mit Alkohol sind die Contoure des Stumpfes gerade an seiner Gehfläche bei Weitem nicht so schön wie sie am Lebenden waren. Der Calcaneus ist mit der Tibia durch Synostose verschmolzen, hat sich jedoch secundär etwas nach hinten dislocirt, so dass er die hintere Fläche der Tibia um 7 Linien überragt. Das Knochengewebe der Tibia sowie des Calcaneus ist fest und vollkommen gesund. Nirgends Eiterung, die noch bestehenden Fisteln führen nirgends zum Knochen, sondern betreffen bloss die Weichtheile. Die Gränze zwischen transplantirtem Fersenhöcker und Tibia wird durch eine etwas röthlichere, eine Linie breite Schicht spongiösen Knochengewebes bezeichnet. Die Höhe des transplantirten Felsenbeinstückes beträgt 1″ 9‴; um so viel ist also der Stumpf länger geworden, als er nach der Syme'schen Operation ausgefallen wäre.

Fig. 2. a: Vordere (früher untere) Fläche des Calcaneus.
Fig. 2. b: Knochenneubildungen, aus einem dichten,

röthlichen, spongiösen Gewebe bestehend und den Winkel, der durch die Rückwärtsverschiebung des Calcaneus entstanden ist, grösstentheils ausfüllend.

Fig. 1: Der abgesägte Fuss von diesem Falle, um die sehr schiefe Absägung des Calcaneus zu zeigen. Der Sägeschnitt bildet mit der Horizontalen einen Winkel von ziemlich genau 45 °. Die cariösen Zerstörungen sind weggelassen.

---

2ter Fall. A. M., 41 Jahre alt, Tagelöhner, hat in seinem 10ten bis 12ten Lebensjahre an einer chronischen Vereiterung des rechten Hüftgelenks gelitten, wonach eine Ankylose desselben in stark adducirter Stellung, welche letztere durch eine beträchtliche Erhebung der rechten Beckenhälfte compensirt wird — zurückgeblieben ist. Das gegenwärtige Leiden, eine chronische Vereiterung und cariöse Zerstörung des rechten Sprunggelenks datirt von einer heftigen Distorsion, die sich Patient etwa vor 2 Jahren zuzog. Die ersten beiden Tage nach dem Unfalle war er trotz grosser Schmerzhaftigkeit des Gelenks noch umhergangen, allein sehr bald wurde das Gehen ganz unmöglich, der Fuss schwoll sehr an und nahm allmählich eine Equinus-Stellung an. Im Verlauf der nächsten Monate nahm das Uebel stetig zu; es wurden am Malleolus internus einige Incisionen gemacht, die Eiter und zuweilen auch kleine Knochenkrümel entleerten, auch brachen mehrere Fisteln in der Nähe des Sprunggelenks auf. Die Eiterung war zeitweis eine sehr profuse, die Geschwulst des Fusses wurde immer bedeutender, die Schmerzen fast unerträglich, so dass nach zweijähriger Dauer dieses Zustandes der Kranke dringend die Amputation des Fusses verlangt und sich zu diesem Zwecke am 16. September d. J. in die Klinik aufnehmen lässt.

Da die sehr feste, kugelartige Schwellung der von vielen Fisteln durchsetzten Sprunggelenkgegend eine so colossale ist, dass es fraglich erscheint, ob die Pirogoff'sche Operation, bei welcher der grösste Theil der verdickten Gewebe zurückgelassen werden muss, ausführbar ist, so wird der kranke Fuss zunächst mit Heftpflaster-Touren einge-

wickelt und dabei erhöht auf ein Planum inclinatum gelagert. Nachdem die Schwellung hiedurch bedeutend abgenommen, constatirt eine nochmalige genaue Untersuchung die Ausführbarkeit der Pirogoff'schen Amputation.

Am 23. September wird dieselbe in gewöhnlicher Weise vorgenommen; jedoch stiess Herr Prof. Volkmann dabei mehrfach auf Schwierigkeiten. An der hinteren Seite des Sprunggelenks zwischen Talus und Tibia hatten sich sehr feste Osteophytenwucherungen gebildet, welche unter anderm die Sehne des M. flexor hallucis longus scheidenförmig so vollständig einschlossen, dass dieselbe erst nach Wegnahme dieser Osteophyten durchschnitten werden konnte. Auf diese Weise war schon die Exarticulation des Talus sehr erschwert, sie gelang erst, nachdem noch einige Knochenbrücken, die vom Talus nach der Tibia hinaufgingen, zerbrochen worden waren. Nachdem jetzt der Calcaneus in schräger Richtung (45° zur Horizontalen) durchsägt, und die Sägefläche der Unterschenkelknochen ebenfalls etwas schräg angelegt worden war, indem hinten etwas mehr weggenommen wurde, wie vorn, hinderte die starre Infiltration der Weichtheile immer noch das Heraufschlagen des Fersenlappens bis zum Contact der Sägeflächen, so dass noch eine zweite Knochenscheibe von Tibia und Fibula geopfert werden musste. Beide Knochenscheiben aufeinander gelegt, stellen jetzt (natürlich ohne die Malleolen) einen hinten 8, vorn 5 Linien dicken Knochenkeil dar. Die Adaption der Sägeflächen gelang jetzt ohne allzustarke Spannung. Drahtsuturen. Permanentes Wasserbad.

Die Reaction nach der Operation blieb sehr gering. Am 29. September werden einige Suturen entfernt. Fast die ganze Wunde ist per primam intentionem geheilt.

Am 2. October werden die letzten Suturen herausgenommen, und der Fuss in eine Schwebe gelagert.

Der weitere Verlauf bot nichts Bemerkenswerthes dar. Der Calcaneus blieb in den ersten 4 Wochen nach der Operation deutlich beweglich, wurde jedoch allmälich fester. Die Eiterung ist gering.

Am 15. December 1867 ist die Wunde fast ganz geheilt, nur an ihren Winkeln befinden sich kleine, noch we-

nig eiternde Stellen. Der Stumpf ist gut gerundet, breit geformt, und obwohl bei der Operation wegen der bedeutenden Spannung der Weichtheile relativ viel vom Knochen entfernt werden musste, ist doch nur eine Verkürzung von $^1/_2$" eingetreten. Dieselbe beträgt fast genau ebensoviel wie die Dicke der vom Unterschenkel weggenommenen Knochenscheibe, so dass, wenn man sich hier auf das gewöhnliche Mass hätte beschränken können, auch nach dieser Operation kaum eine messbare Verkürzung des Stumpfes zurückgeblieben sein würde. Die Verwachsung beider Sägeflächen ist eine total unbewegliche. Patient kann jeden Druck ohne den geringsten Schmerz ertragen und ist schon im Stande derbe aufzutreten; die Haut der Fersenkappe vermag er willkürlich zu bewegen. Sein Allgemeinbefinden ist vortrefflich, und binnen Kurzem wird seine Entlassung erfolgen.

---

3ter Fall. Die folgende Beobachtung ist schon von Herrn Prof. Volkmann in seiner Arbeit „Ueber die Behandlung von Gelenkentzündungen mit Gewichten" erwähnt worden. Wenn ich sie hier noch einmal reproducire, so geschieht dies, weil ich selbst den scelettirten Stumpf untersuchen konnte, und eine Abbildung desselben (Fig. 3 und 4 der beigefügten Tafel) mir für die Erläuterung des Zustandekommens von Cariesrecidiven nach der Pirogoff'schen Operation besonders instructiv erschien.

Der Fall betrifft eine 52 Jahre alte Frau, die an einer chronischen Vereiterung des Sprungelenkes — ebenfalls nach Distorsio pedis entstanden — litt.

Bei der Pirogoff'schen Operation, die mit schiefer Durchsägung sowohl der Malleolen als des Calcaneus ausgeführt wurde, stellten sich wegen der sehr steifen Infiltration der Weichtheile grosse Schwierigkeiten beim Heraufschlagen des Fersenlappens ein, und die hinteren Kanten beider Sägeflächen stemmten sich stark gegen einander. Mit Mühe wurde die Wunde durch Drahtsuturen vereinigt.

Die Hautwunde verheilte bis auf ihre untersten Enden ganz prima intentione; aber obgleich nichts von kranker

Knochensubstanz zurückgeblieben war, so zeigte sich der transplantirte Fersenhöcker nach 6 Wochen doch noch nicht angewachsen. Verschob man ihn von einer Seite etwas zur andern, so fühlte man eine sehr harte Crepitation; es bildeten sich neue Fisteln, die vergeblich ausgeätzt wurden, und nach etwa 4 Monaten wurde die Amputatio cruris unumgänglich.

Die Untersuchung des Stumpfes ergab, dass durchaus keine Verwachsung zwischen Tibia und Calcaneus eingetreten war. An beiden Sägeflächen lag das etwas sclerosirte spongiöse Gewebe mit eröffneten, missfarbigen Markräumen nackt zu Tage. Sowohl am Calcaneus als an der Tibia vereinzelte Osteophytenwucherungen. Dass diese Caries hauptsächlich durch den starken Druck veranlasst worden ist, dem die Sägeflächen besonders an ihren hinteren Partieen ausgesetzt waren, dies ergiebt mit Gewissheit die Form, die Lage und die Grösse des durch sie bedingten Substanzverlustes, der besonders den Calcaneus betrifft. Derselbe stellt nämlich am Calcaneus einen grossen, sehr regelmässigen Knochenkeil dar, dessen hintere Basis 9 Linien hoch ist, während seine Spitze nicht ganz bis an das vordere Ende der Sägefläche heranreicht. Vorne, wo die Sägeflächen nur mit grosser Mühe gegeneinander gehalten wurden, später vielleicht sogar sehr bald ein Klaffen eintrat, fehlte eben jeder Druck (vergl. Fig. 3).

Natürlich wurde, während dieser Substanzverlust geschah, der Fersenhöcker in entsprechendem Grade nach hinten erhoben, so dass bei der Untersuchung des Stumpfes der Calcaneus eine Stellung einnahm, wie sie Fig. 4 zeigt.

Der sowohl in Fig. 3 wie 4 an der Vorderfläche des untern Endes der Tibia ersichtliche grubenförmige Defect ist beim Ausätzen und Auskratzen der Fistelgänge entstanden, durch welche man, ehe zur Amputation geschritten wurde, noch vergeblich versucht hatte, das Cariesrecidiv zur Heilung zu bringen.

---

4ter Fall. — Ch. Sp., ein schwächliches, stets kränkliches Frauenzimmer von 38 Jahren zog sich durch

wiederholtes Zubringen der Nacht unter freiem Himmel Ende October 1867, zu einer Zeit, wo das Thermometer wahrscheinlich kaum unter Null gesunken war, eine Erfrierung beider Füsse zu. In Folge davon trat an beiden Gangraen in verschiedener Ausdehnung ein, und musste am 9. December von H. Prof. Volkmann im Stadtkrankenhause zu Cöthen auf beiden Seiten eine partielle Fussamputation vorgenommen werden. Am linken Fusse, wo die Gangraen wenig weit hinaufreichte, wurde eine Amputatio metatarsea einen starken Zoll vor der Tuberositas ossis metatarsi quinti gemacht, indem die Schnitte durch die Weichtheile, welche nach vorn die Lappen begränzten, unmittelbar in die Demarcationsgränze zwischen Brandigem und Lebendigem fielen. Rechts war nur die Pirogoff'sche osteoplastische Operation möglich, da die Gangraen auf dem Dorsum pedis bis dicht ans Sprunggelenk ging und auch in der Sohle soweit nach der Hacke zu reichte, dass für die Chopart'sche Exarticulation keine hinreichende Bedeckung gewonnen worden wäre. Da hier ganz im gesunden Gewebe und bei ganz intactem Sprunggelenk operirt wurde, so stiess auch die Heraufschlagung des Fersenlappens nicht auf die geringsten Schwierigkeiten. Der Calcaneus wurde wieder in einem Winkel von etwa 45° zur Horizontalen durchsägt, der Schnitt durch die Planta war in entsprechendem Grade schief gelegt worden. Naht mit Drahtsuturen. Permanentes Wasserbad, welches jedoch nur wenige Tage vertragen und alsdann mit einem einfachen leichten Deckverband vertauscht wird.

Schon am zweiten Tage nach der Operation wurde am linken Fusse, wo die Amputatio metatarsea gemacht war, die ganze Haut des Fussrückens bis zum Sprunggelenk gangränös, so dass die Stümpfe der durchsägten Ossa metatarsea entblösst zu Tage traten, und später eine Nachoperation nöthig werden wird.

Dagegen ging an dem nach Pirogoff amputirten Fusse die Heilung aufs Beste von Statten. Zwar schnitten die Drahtsuturen etwas früher durch als wünschenswerth, und auch ausser an den Wundwinkeln trat an einigen Stellen der Wunde Eiterung ein, doch hatten sich die Weichtheile im

Wesentlichen prima intentione vereinigt, und blieb die Eiterung unbedeutend.

Die von mir am 2. Januar 1868 vorgenommene Untersuchung ergiebt Folgendes: das Allgemeinbefinden der Patientin ist gut; der linke Fussrücken bis zum Fussgelenk hinauf ist in eine stark eiternde Granulationsfläche verwandelt. Die gangränös gewordenen Hautdecken haben sich vollständig abgestossen, die Stümpfe der Ossa metatarsea prominiren an einzelnen Stellen gegen 1/4 Zoll.

Am Stumpfe des rechten nach Pirogoff amputirten Fusses, der eine vortrefflich abgerundete Form zeigt, befinden sich an den Seiten und auch vorn einige wenig eiternde Fisteln. Der Calcaneus ist noch deutlich beweglich, jedoch ohne Crepitation, der Stumpf unempfindlich; nur lebhafter Druck gegen die Sohlenfläche des transplantirten Fersenhöckers ist noch schmerzhaft. Durch die Messung ergiebt sich eine Verkürzung von 3/8 Zoll. —

# Lebenslauf.

Ich, Franz Johann Rudolf Adloff, bin am 6ten September 1844 zu Wojenthin bei Coeslin in Pommern geboren und in der evangelischen Confession erzogen. Zuerst besuchte ich die Realschule zu Stolpe, dann das Gymnasium zu Marienwerder in Westpreussen. Michaelis 1863 ging ich mit dem Zeugniss der Reife nach Halle a/S. und habe seitdem hier Medicin studirt.

In 8 Semestern habe ich folgende Vorlesungen gehört: bei Herrn Geheimrath Prof. Volkmann sen.: Allgemeine Anatomie, Physiologie und Physiologie der Sinnesorgane; bei Herrn Prof. Welcker: Anatomie der Sinnesorgane, Anatomische Präparirübungen, Mikroskopische Anatomie, Entwicklungsgeschichte und über angeborene Missgestaltungen; bei Herrn Prof. Heintz: Anorganische, Organische und Physiologische Chemie, bei Herrn Prof. Knoblauch: Experimentalphysik; bei Herrn Prof. Erdmann: Psychologie; bei Herrn Geheimrath Prof. Blasius: Ueber die Chirurgie der Wunden, Ueber Hernien; bei Herrn Prof Volkmann jun.: Akiurgie, Ueber Fracturen und Luxationen; bei Herrn Prof. Olshausen: Theoretische Geburtshülfe, Frauenkrankheiten, Krankheiten des Uterus und Krankheiten der Neugebornen; bei Hrn. Prof. Vogel: Pathologie des Urins; bei Herrn Dr. Franke: Geburtsmechanismus.

Ausserdem habe ich die chirurgische Klinik der Herren Geheimrath Prof. Blasius und Prof. Volkmann jun., die stationäre und ambulatorische Klinik des Herrn Prof. Weber, die geburtshülfliche Klinik des Herrn Prof. Olshausen besucht, sowie dem Operationscursus des Herrn Prof. Volkmann, dem geburtshülflichen Operationscursus des Herrn Dr. Franke und dem Bandagencursus des Herrn Geheimrath Prof. Blasius beigewohnt.

Allen diesen Herren sage ich hiermit meinen aufrichtigten Dank.

# Thesen.

I.

Bei Luxationen des Ellenbogengelenks complicirt mit penetrirender Wunde der Weichtheile ist die primäre totale Resection indicirt.

II.

Habituelles Absterben der Frucht kann Indication zur künstlichen Frühgeburt werden.

III.

Ostitis und Caries sind wohl zu scheiden.

1.

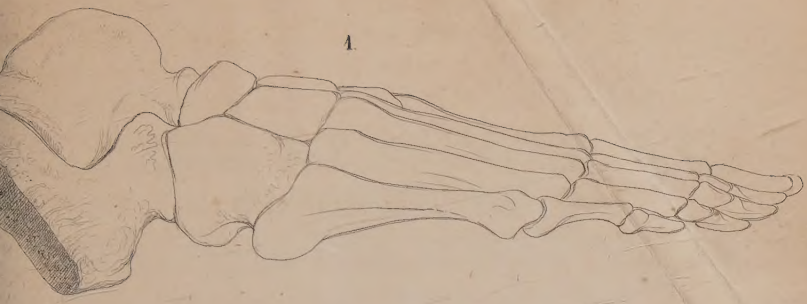

2.

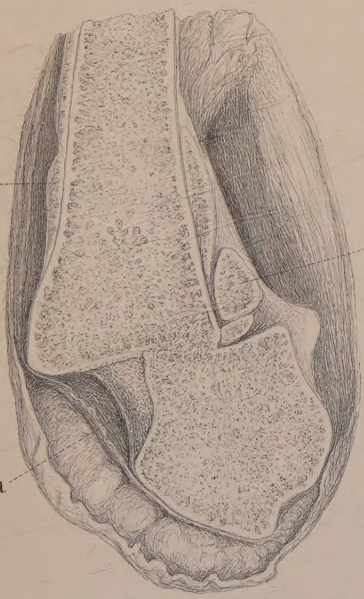


3.

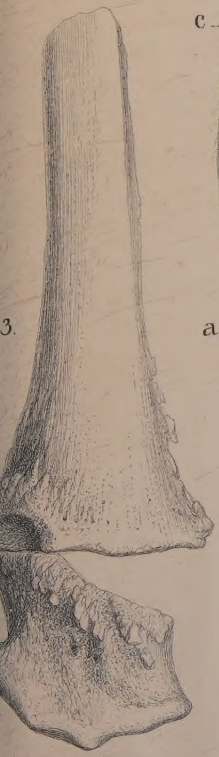

4.

Lith. Anst. v. H. Schenck.

15 H.
5 M.
4 W.
4 K.
1 L.
1 S.
30 Z